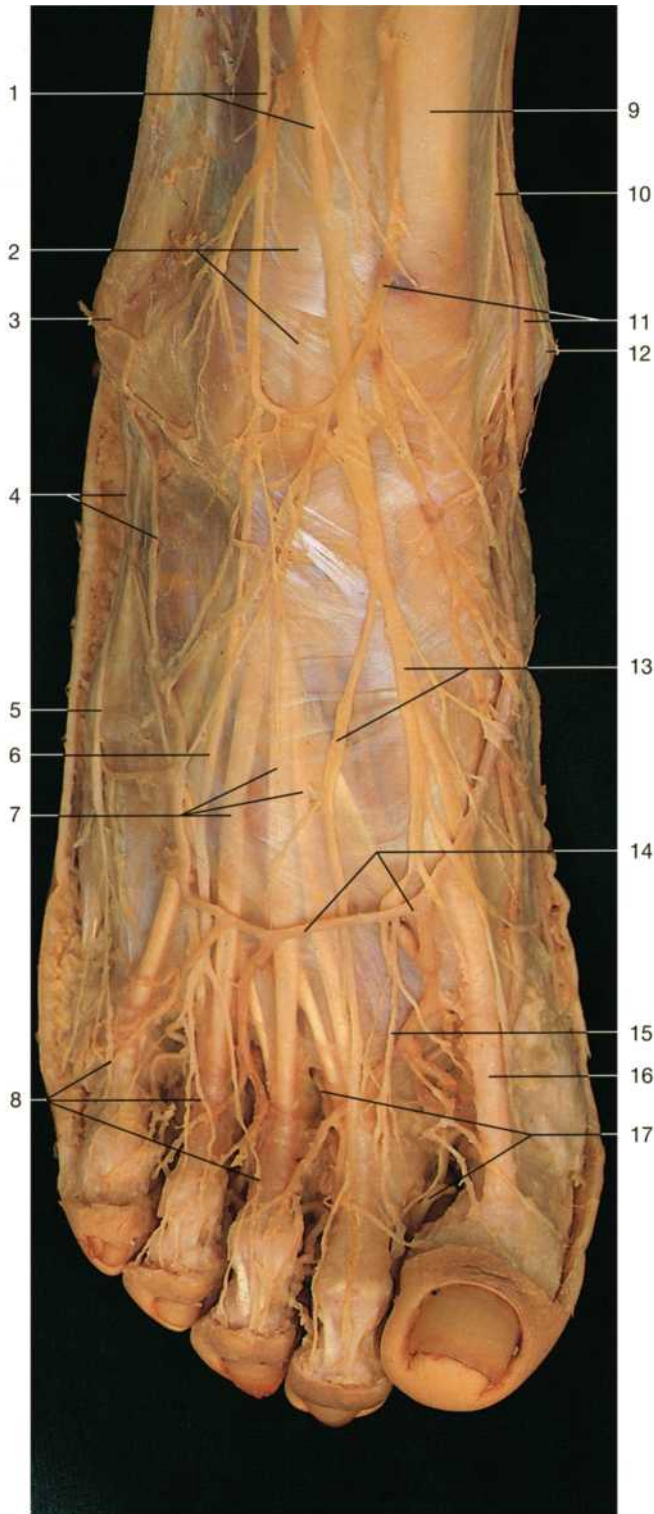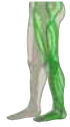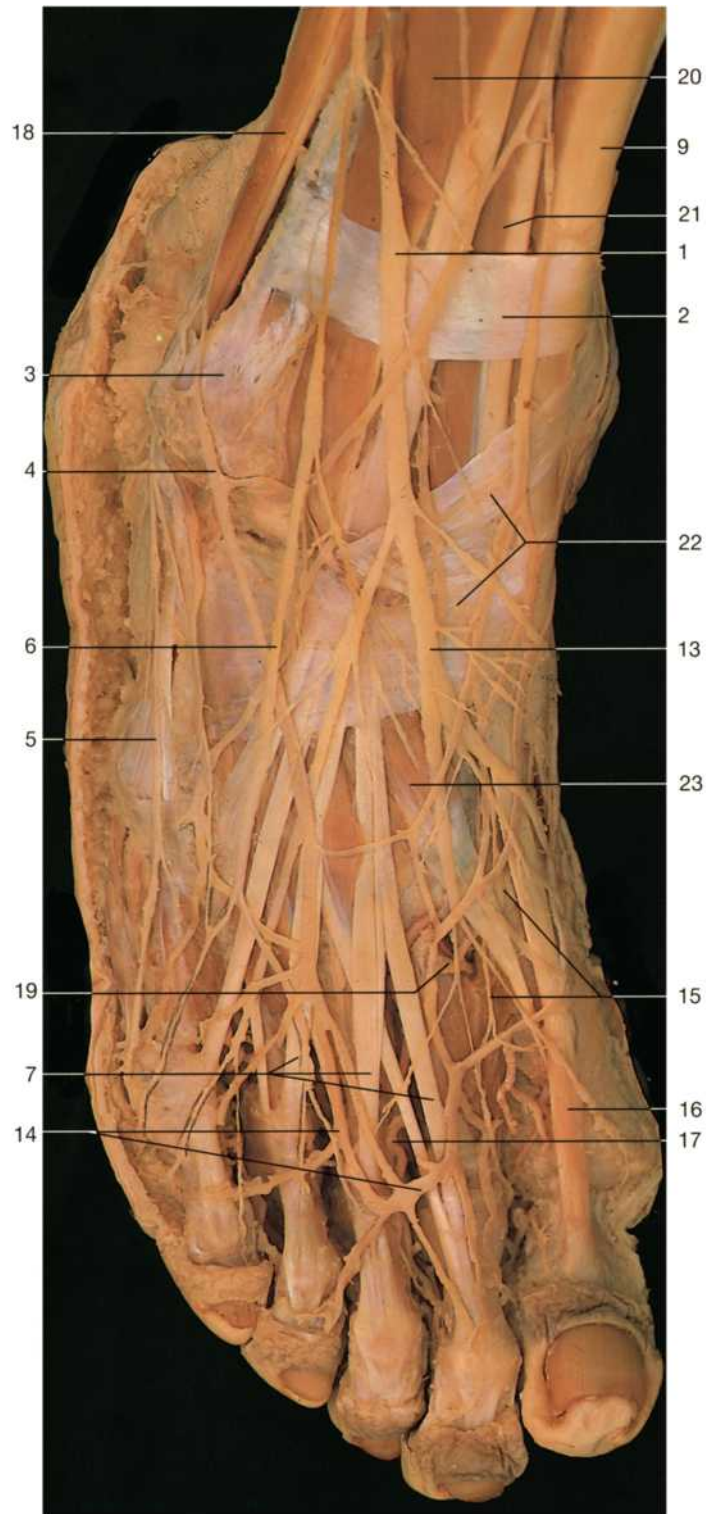


Rechter Fuß, Dorsalseite, oberflächliche Schicht (von oben).

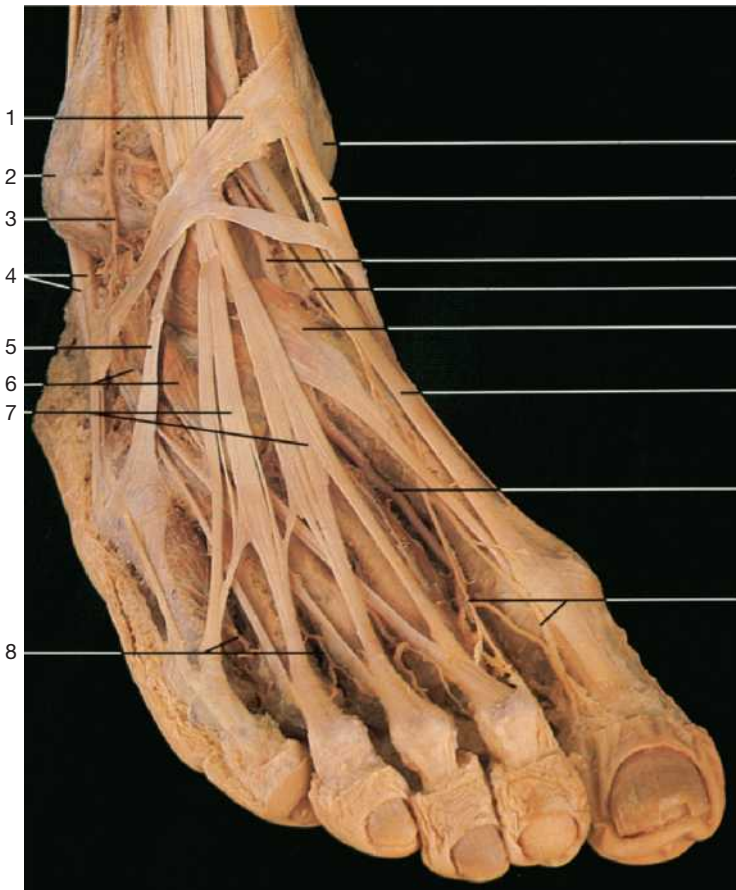


Rechter Fuß, Dorsalseite, oberflächliche Schicht (von oben).
Die Faszien wurden entfernt.

- 1 N. fibularis superf.
- 2 Retinaculum mm. extensorum sup.
- 3 Malleolus lat.
- 4 Venengeflecht im Bereich des Außenknöchels und Ursprung der V. saphena parva
- 5 N. cutaneus dorsalis lat. (Äste des N. suralis)
- 6 N. cutaneus dorsalis intermedius
- 7 Sehne des M. extensor digitorum longus

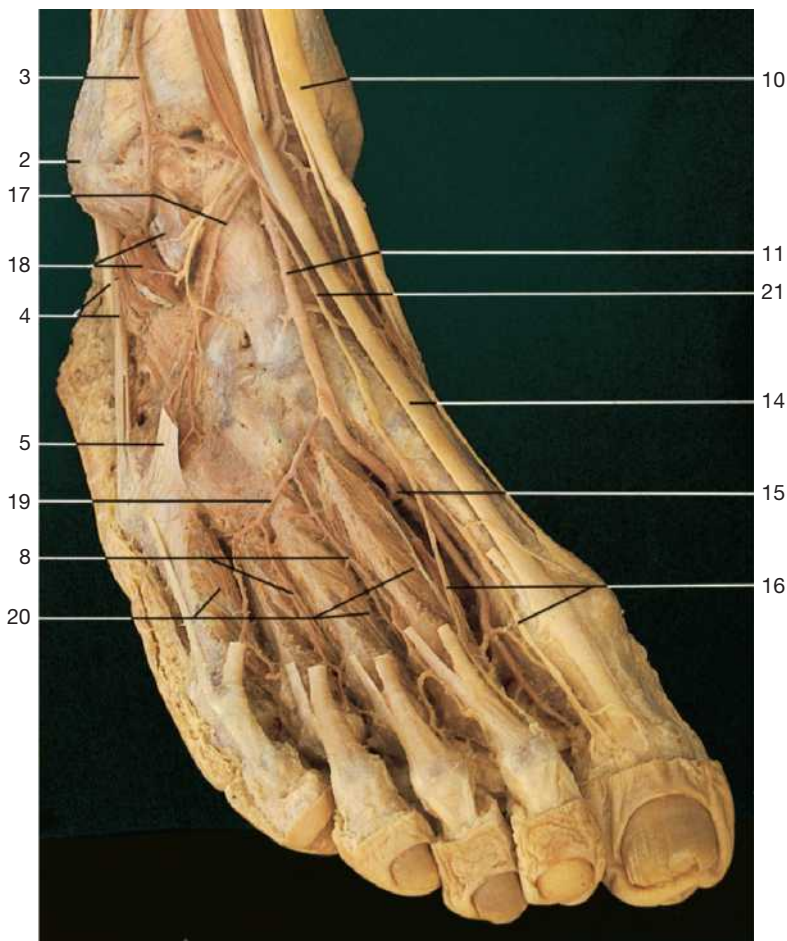
- 8 Nn. digitales dorsales
- 9 Sehne des M. tibialis ant.
- 10 N. saphenus
- 11 Venengeflecht im Bereich des Innenknöchels und Ursprung der V. saphena magna
- 12 Malleolus med.
- 13 Nn. cutanei dorsales med.
- 14 Arcus venosus dorsalis
- 15 N. digitalis dorsalis (vom N. fibularis prof.)

- 16 Sehne des M. extensor hallucis longus
- 17 Aa. digitales dorsales
- 18 Mm. peronei
- 19 R. plantaris prof. der A. dorsalis pedis, die mit dem Arcus plantaris anastomosiert
- 20 M. extensor digitorum longus
- 21 M. extensor hallucis longus
- 22 Retinaculum mm. extensorum inf.
- 23 M. extensor hallucis brevis



- 1 Retinaculum mm. extensorum inf.
- 2 Malleolus lat.
- 3 A. malleolaris ant. lat.
(aus R. perforans der A. fibularis)
- 4 Sehnen der Mm. peronei
- 5 Sehne des M. peroneus tertius
- 6 M. extensor digitorum brevis
- 7 Sehnenfächer des M. extensor digitorum longus
- 8 Aa. metatarsales dorsales
- 9 Malleolus med.
- 10 Sehne des M. tibialis ant.
- 11 A. dorsalis pedis
- 12 N. fibularis prof. (am Fußrücken)
- 13 M. extensor hallucis brevis
- 14 Sehne des M. extensor hallucis longus
- 15 A. dorsalis pedis mit Abgang des R. plantaris prof.
für den Arcus plantaris
- 16 Endäste des N. fibularis prof. (N. digitalis dorsalis
hallucis lat. und digiti secundi med.)
- 17 A. tarsalis lat.
- 18 Ursprungskopf des M. extensor digitorum brevis
(zurückgeklappt)
- 19 A. arcuata
- 20 Mm. interossei dorsales
- 21 N. fibularis prof.

Rechter Fuß, Dorsalseite, oberflächliche Schicht
(schräg von lateral oben). Muskelfaszien und Hautnerven
wurden entfernt.



Rechter Fuß, Dorsalseite, tiefe Schicht (schräg von
lateral oben). Der M. extensor digitorum brevis und
hallucis brevis sowie die Retinacula mm. extensorum
wurden entfernt.