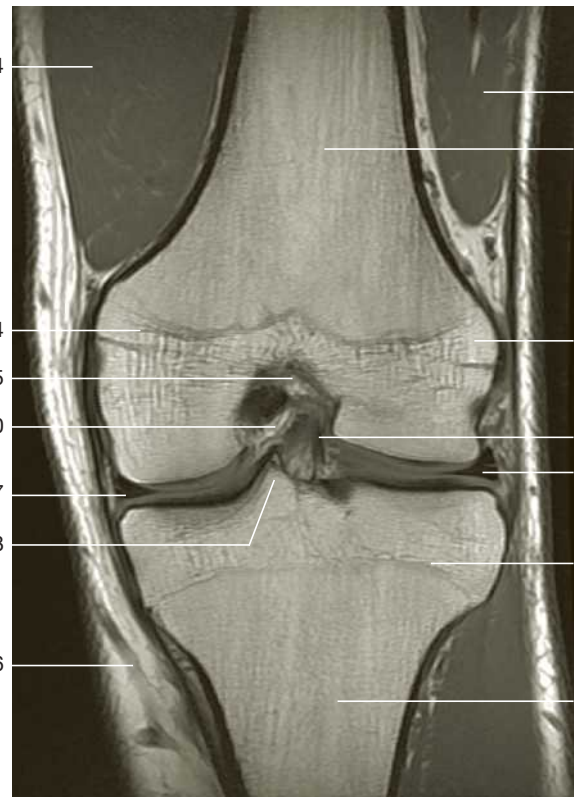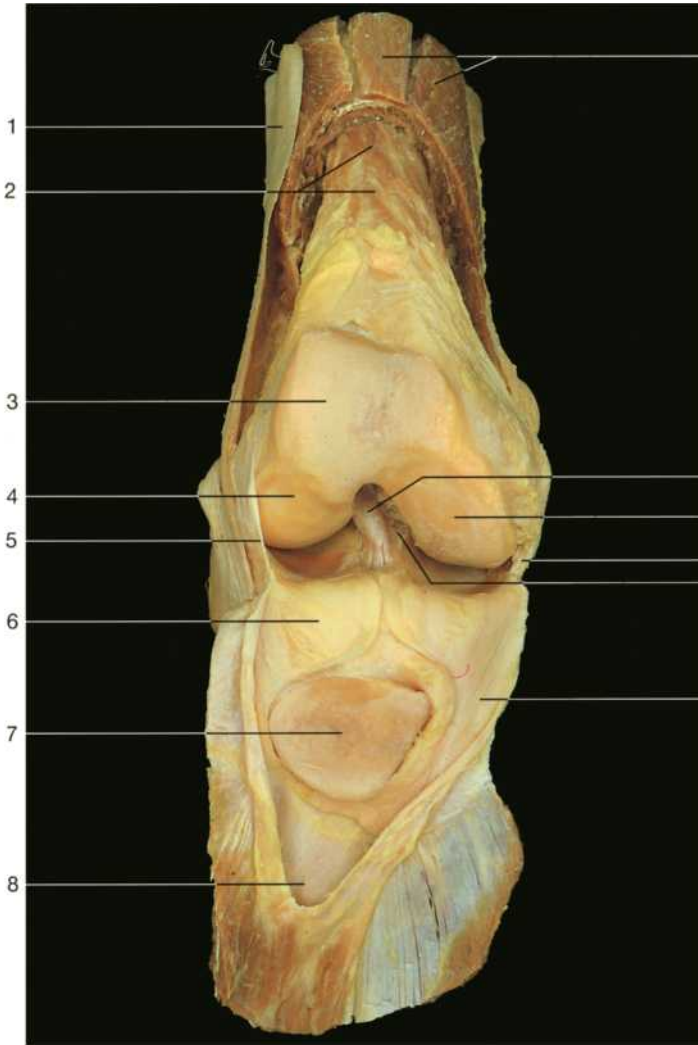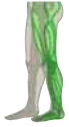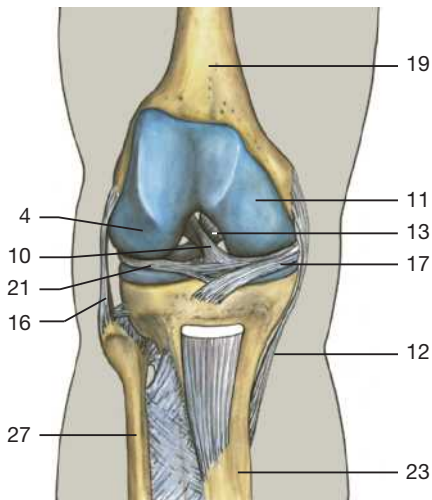
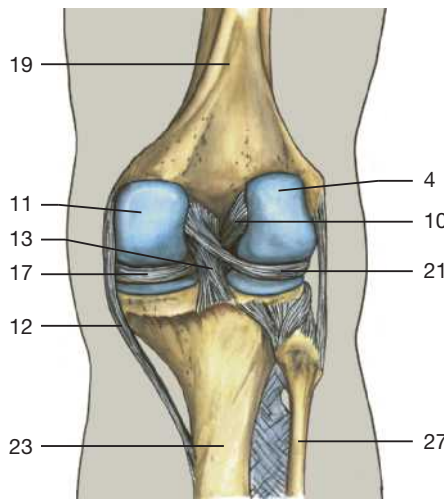


Koronarschnitt durch das Kniegelenk (MR-Aufnahme; aus Heuck et al., MRT-Atlas, 2009).

Rechtes Kniegelenk, eröffnet (von vorne). Das Lig. patellae wurde zusammen mit der Patella zurückgeklappt.

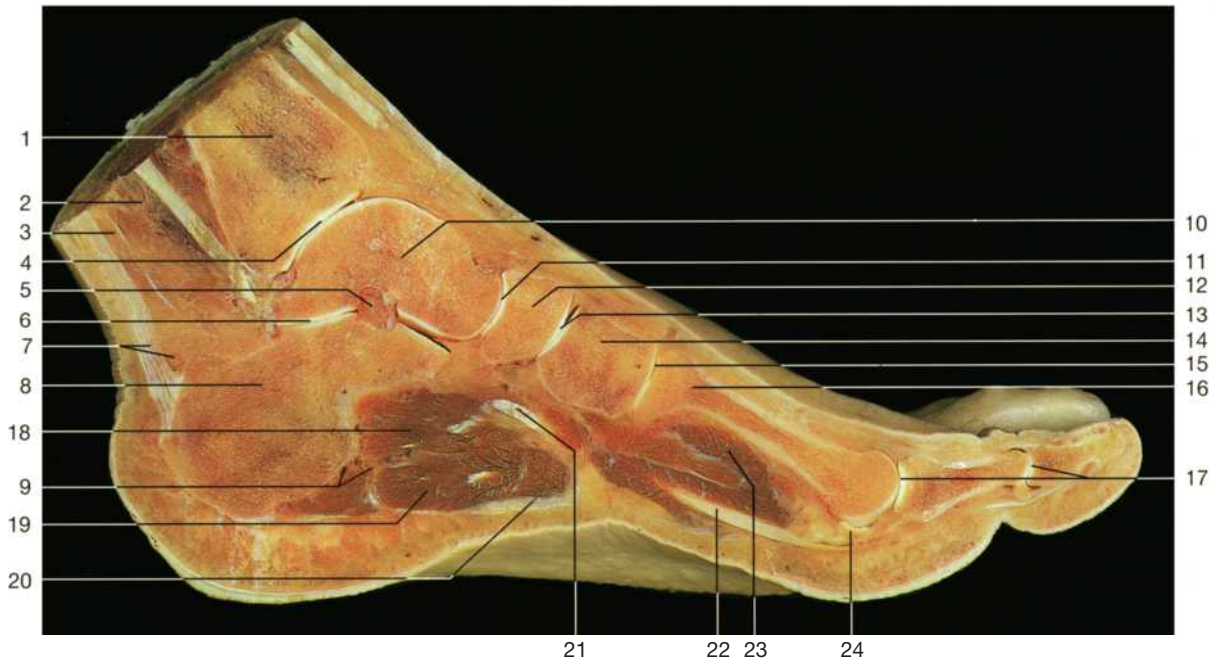

Bandapparat des Kniegelenks (von vorne, Schema).

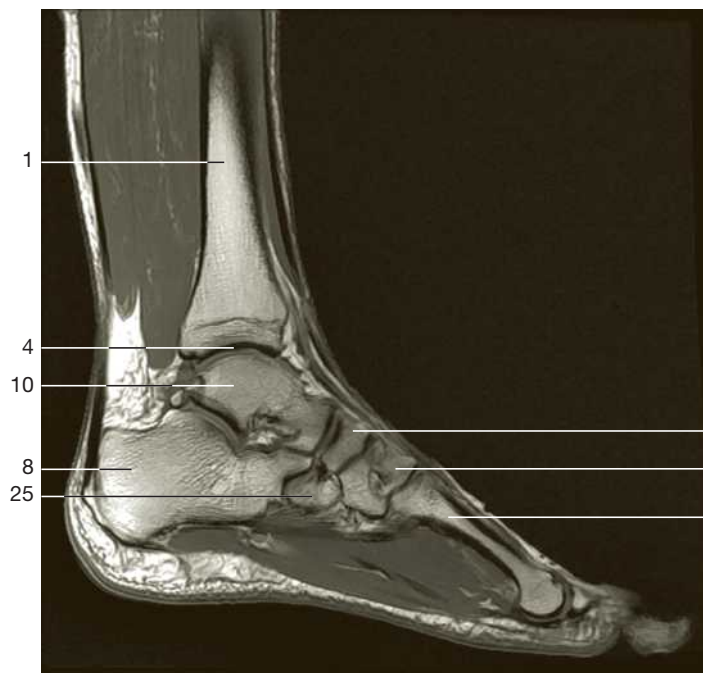


Bandapparat des Kniegelenks (von hinten, Schema).

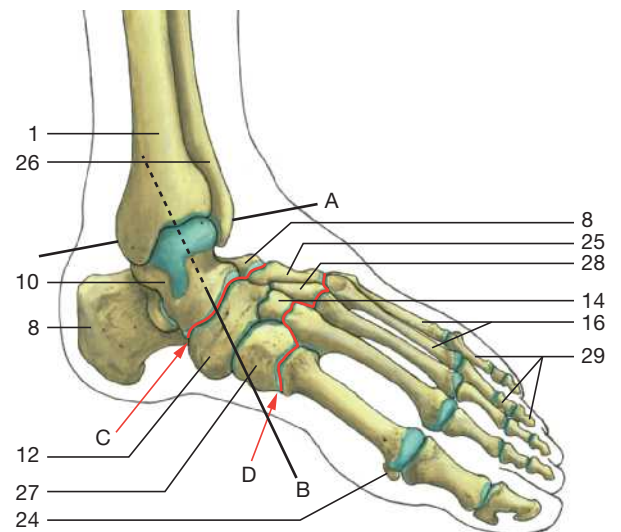
- 1 Tractus iliotibialis
- 2 M. articularis genus
- 3 Facies patellaris
- 4 Condylus lat. femoris
- 5 Capsula articularis
- 6 Corpus adiposum infrapatellare
- 7 Patella (Facies articularis)
- 8 Bursa suprapatellaris
- 9 M. quadriceps femoris (durchtrennt)
- 10 Lig. cruciatum ant.
- 11 Condylus med. femoris
- 12 Lig. collaterale tibiale
- 13 Lig. cruciatum post.
- 14 Epicondylus femoris med.
- 15 Fossa intercondylaris femoris
- 16 Lig. collaterale fibulare
- 17 Meniscus med. des Kniegelenks
- 18 Tuberculum intercondylare med.
- 19 Femur
- 20 Epicondylus femoris lat.
- 21 Meniscus lat. des Kniegelenks
- 22 Epiphysenlinie der Tibia
- 23 Tibia
- 24 M. vastus med.
- 25 M. vastus lat.
- 26 V. saphena magna
- 27 Fibula



Sagittalschnitt durch den Fuß in Höhe des 1. Zehenstrahls zur Darstellung der Fußgelenke.



Sagittalschnitt durch Fuß und Unterschenkel (MR-Aufnahme; aus Heuck et al., MRT-Atlas, 2009).



Skelett des Fußes. Die Gelenke sind blau, die Gelenklinien rot markiert.

A = oberes Sprunggelenk (Art. talocruralis); B = unteres Sprunggelenk (Art. talocalcaneonavicularis); C = Art. tarsi transversa (Chopart-Gelenklinie); D = Artt. tarsometatarsales (Lisfranc-Gelenklinie).

- | | | |
|---|--|--|
| 1 Tibia | 11 Articulatio talocalcaneonavicularis | 20 Aponeurosis plantaris |
| 2 Tiefe Unterschenkel Flexoren | 12 Os naviculare | 21 Sehne des M. tibialis post. |
| 3 Oberflächliche Unterschenkel Flexoren | 13 Articulatio cuneonavicularis | 22 Sehne des M. flexor hallucis longus |
| 4 Articulatio talocruralis | 14 Os cuneiforme intermedium | 23 M. flexor hallucis brevis |
| 5 Lig. talocalcaneum interosseum | 15 Articulatio tarsometatarsalis I | 24 Os sesamoideum |
| 6 Articulatio subtalaris | 16 Ossa metatarsi | 25 Os cuboideum |
| 7 Achillessehne mit Bursa subtendinea | 17 Articulatio metatarsophalangea und interphalangea pedis | 26 Fibula |
| 8 Calcaneus | 18 M. quadratus plantae mit Beugersehnen | 27 Os cuneiforme med. |
| 9 Gefäß-Nerven-Bündel des Fußes | 19 M. flexor digitorum brevis | 28 Os cuneiforme lat. |
| 10 Talus | | 29 Phalanges |